ATTACHMENT • 附件

Teddy（泰迪）肾病检查•诊疗记录

约克夏梗Teddy的2023年7~10月检查·诊疗记录13张 — 美国 → 马尔动物医院 → 大学动物医院

107 → 28.4 BUN mg/dL · 8.3 → 10.11	**2.4 → 1.0** Creatinine mg/dL · 同期	**4家** 检测机构	**13张** 检查·诊疗记录原件

01 检测数值变化

BUN（血尿素氮）

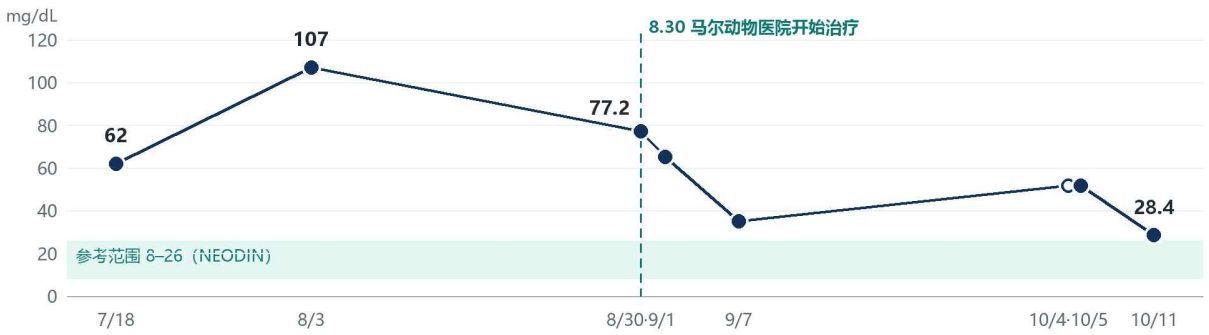

Creatinine（肌酐）

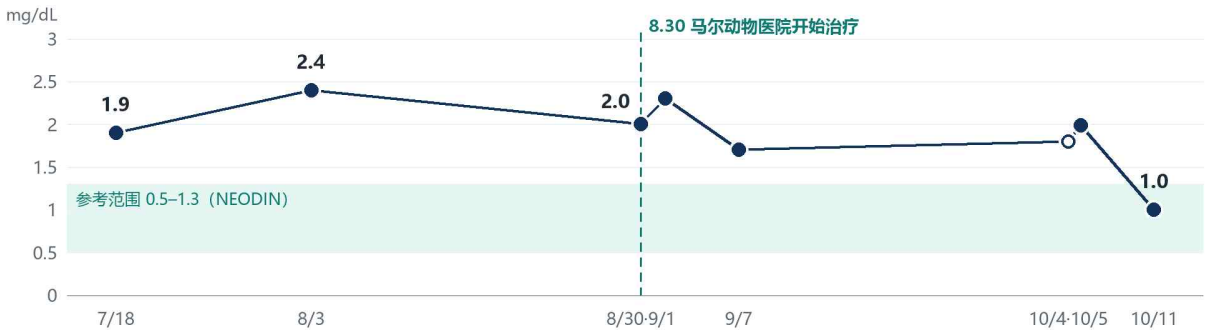

○ 标记为仅记录在血液检查日志中的数值（10.04 Haemaru动物医院，无检验单）。参考范围因机构而异。

02 患畜·诊疗概要

患畜	Teddy · 犬（约克夏梗） · 已绝育公犬 · 2010年9月1日出生（2023年时13岁）
期间	2023年7月18日 ~ 10月11日（检查·诊疗记录13张）
机构	美国 ANTECH（Veterinary Care of Bedford） · 马尔动物医院（委托NEODIN检测） · 建国大学附属动物医院 · 首尔大学动物医院
诊断（建国大学意见书）	严重全身性高血压、慢性肾病（CKD）IRIS 2/4期、胆结石
美国主治动物医院诊断（宠物主人说明）	慢性肾衰竭、肝硬化[腹水] · 无诊断书

03 各日期检测数值

日期	机构	BUN	Creatinine	备注
2023.07.18	美国 ANTECH	62	1.9	入境韩国前
2023.08.03	美国 ANTECH	107	2.4	8.29 抵达仁川机场，8.30 抵达马尔动物医院（日志）
2023.08.30	NEODIN动物检测机构（马尔动物医院委托，治疗开始日）	77.2	2.0	体重6kg，BCS 4/9
2023.09.01	建国大学动物医院	65	2.3	诊断为高血压·CKD 2/4·胆结石
2023.09.07	建国大学动物医院	35	1.7	
2023.10.04	Haemaru动物医院	51.7	1.80	仅记录于日志（无检验单）
2023.10.05	首尔大学动物医院	51.7	1.99	体重5.30kg，BCS 4/9
2023.10.11	NEODIN（马尔动物医院委托）	28.4	1.0	体重5.2kg，BCS 1/9
2023.12.30	宠物主人说明（无检验单）	–	–	此时前后好转60~70%，自行治疗中

资料说明

·单位为mg/dL。参考范围因机构而异（例：NEODIN标准 BUN 8~26，Creatinine 0.5~1.3）。

·血液检查日志的最后日期（10/16）为收到结果邮件的日期，采血日为10月11日。

·日志最下方写有“因管理人方面的原因，中止治疗”。

·同期还同时进行了大学动物医院开具的口服药·皮下输液处方治疗。

·检验单照片按原件原样收录。

04 检查·诊疗记录原件13张

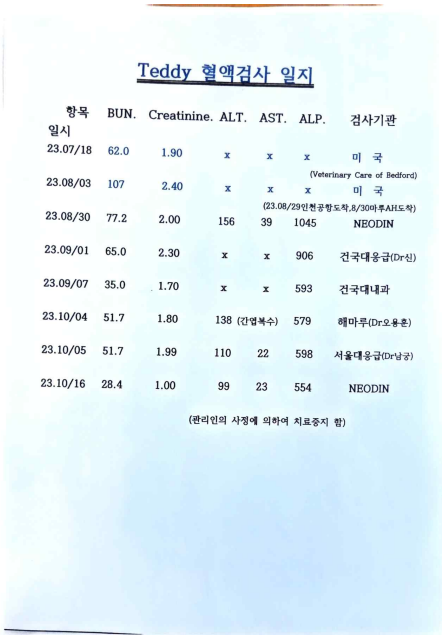

Teddy 혈액검사 일지

항목 일시	BUN.	Creatinine.	ALT.	AST.	ALP.	검사기관
23.07/18	62.0	1.90	x	x	x	미 국 (Veterinary Care of Bedford)
23.08/03	107	2.40	x	x	x	미 국 (23.08/29인천공항도착,8/30마루AH도착)
23.08/30	77.2	2.00	156	39	1045	NEODIN
23.09/01	65.0	2.30	x	x	906	건국대응급(Dr신)
23.09/07	35.0	1.70	x	x	593	건국대내과
23.10/04	51.7	1.80	138 (간엽복수)		579	해마루(Dr오용훈)
23.10/05	51.7	1.99	110	22	598	서울대응급(Dr남궁)
23.10/16	28.4	1.00	99	23	554	NEODIN

(판리인의 사정에 의하여 치료중지 함)

① 血液检查日志（2023.07.18 ~ 10.16）

将各日期BUN·Creatinine·ALT·AST·ALP数值及检测机构整理在一页上的打印件

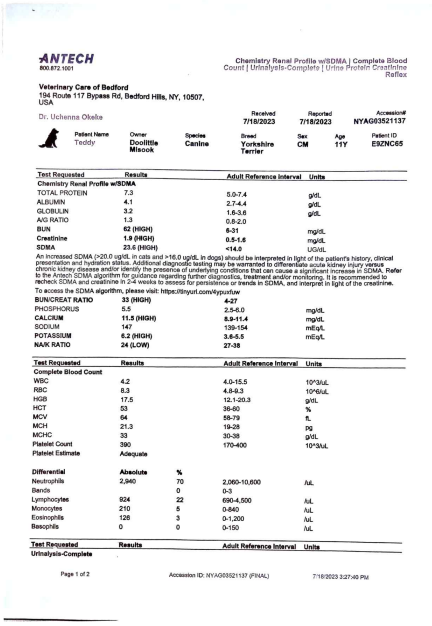

ANTECH
800.872.1001

Chemistry Renal Profile w/SDMA | Complete Blood Count | Urinalysis-Complete | Urine Protein Creatinine Reflex

Veterinary Care of Bedford
194 Route 117 Bypass Rd, Bedford Hills, NY, 10507, USA

Dr. Uchenna Okeke

Received	Reported	Accession#
7/18/2023	7/18/2023	NYAG03521137

Patient Name	Owner	Species	Breed	Sex	Age	Patient ID
Teddy	Doolittle Misook	Canine	Yorkshire Terrier	CM	11Y	E9ZNC65

Test Requested	Results		Adult Reference Interval	Units
Chemistry Renal Profile w/SDMA				
TOTAL PROTEIN	7.3		5.0-7.4	g/dL
ALBUMIN	4.1		2.7-4.4	g/dL
GLOBULIN	3.2		1.6-3.6	g/dL
A/G RATIO	1.3		0.8-2.0	
BUN	**62 (HIGH)**		**6-31**	mg/dL
Creatinine	**1.9 (HIGH)**		**0.5-1.6**	mg/dL
SDMA	**23.6 (HIGH)**		**<14.0**	UG/dL

An increased SDMA (>20.0 ug/dL in cats and >16.0 ug/dL in dogs) should be interpreted in light of the patient's history, clinical presentation and hydration status. Additional diagnostic testing may be warranted to differentiate acute kidney injury versus chronic kidney disease and/or identify the presence of underlying conditions that can cause a significant increase in SDMA. Refer to the Antech SDMA algorithm for guidance regarding further diagnostics, treatment and/or monitoring. It is recommended to recheck SDMA and creatinine in 2-4 weeks to assess for persistence or trends in SDMA, and interpret in light of the creatinine.
To access the SDMA algorithm, please visit: https://tinyurl.com/4ypurtuw

BUN/CREAT RATIO	**33 (HIGH)**		**4-27**	
PHOSPHORUS	5.5		2.5-6.0	mg/dL
CALCIUM	**11.5 (HIGH)**		**8.9-11.4**	mg/dL
SODIUM	147		139-154	mEq/L
POTASSIUM	**6.2 (HIGH)**		**3.6-5.5**	mEq/L
NA/K RATIO	**24 (LOW)**		**27-38**	

Test Requested	Results		Adult Reference Interval	Units
Complete Blood Count				
WBC	4.2		4.0-15.5	10^3/uL
RBC	8.3		4.8-8.3	10^6/uL
HGB	17.5		12.1-20.3	g/dL
HCT	53		36-60	%
MCV	64		58-79	fL
MCH	21.3		19-28	pg
MCHC	33		30-38	g/dL
Platelet Count	390		170-400	10^3/uL
Platelet Estimate	Adequate			
Differential	**Absolute**	**%**		
Neutrophils	2,940	70	2,060-10,600	/uL
Bands		0	0-3	
Lymphocytes	924	22	690-4,500	/uL
Monocytes	210	5	0-840	/uL
Eosinophils	126	3	0-1,200	/uL
Basophils	0	0	0-150	/uL

Test Requested	Results	Adult Reference Interval	Units
Urinalysis-Complete			

Page 1 of 2 Accession ID: NYAG03521137 (FINAL) 7/18/2023 3:27:40 PM

② 2023.07.18 • 美国 ANTECH

入境前检测。BUN 62，Creatinine 1.9（均为HIGH）

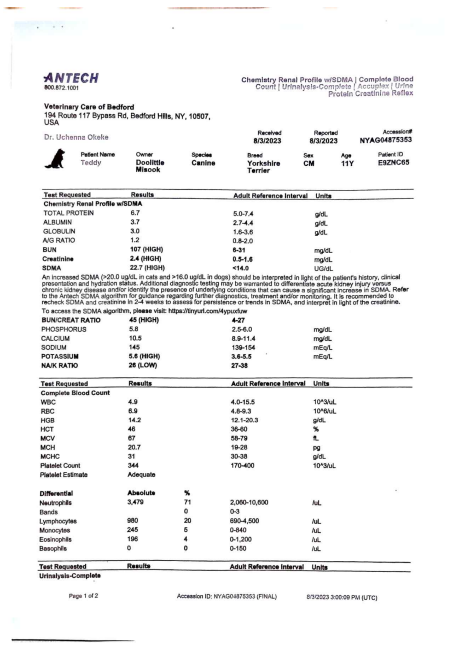

ANTECH
800.872.1001

Chemistry Renal Profile w/SDMA | Complete Blood Count | Urinalysis-Complete | Acrophter | Urine Protein Creatinine Reflex

Veterinary Care of Bedford
194 Route 117 Bypass Rd, Bedford Hills, NY, 10507, USA

Dr. Uchenna Okeke

Received	Reported	Accession#
8/3/2023	8/3/2023	NYAG04875353

Patient Name	Owner	Species	Breed	Sex	Age	Patient ID
Teddy	Doolittle Misook	Canine	Yorkshire Terrier	CM	11Y	E9ZNC65

Test Requested	Results		Adult Reference Interval	Units
Chemistry Renal Profile w/SDMA				
TOTAL PROTEIN	6.7		5.0-7.4	g/dL
ALBUMIN	3.7		2.7-4.4	g/dL
GLOBULIN	3.0		1.6-3.6	g/dL
A/G RATIO	1.2		0.8-2.0	
BUN	107 (HIGH)		6-31	mg/dL
Creatinine	**2.4 (HIGH)**		**0.5-1.6**	mg/dL
SDMA	22.7 (HIGH)		<14.0	UG/dL

An increased SDMA (>20.0 ug/dL in cats and >16.0 ug/dL in dogs) should be interpreted in light of the patient's history, clinical presentation and hydration status. Additional diagnostic testing may be warranted to differentiate acute kidney injury versus chronic kidney disease and/or identify the presence of underlying conditions that can cause a significant increase in SDMA. Refer to the Antech SDMA algorithm for guidance regarding further diagnostics, treatment and/or monitoring. It is recommended to recheck SDMA and creatinine in 2-4 weeks to assess for persistence or trends in SDMA, and interpret in light of the creatinine.
To access the SDMA algorithm, please visit: https://tinyurl.com/4ypurtuw

BUN/CREAT RATIO	**45 (HIGH)**		**4-27**	
PHOSPHORUS	5.8		2.5-6.0	mg/dL
CALCIUM	10.5		8.9-11.4	mg/dL
SODIUM	145		139-154	mEq/L
POTASSIUM	**5.6 (HIGH)**		**3.6-5.5**	mEq/L
NA/K RATIO	**26 (LOW)**		**27-38**	

Test Requested	Results		Adult Reference Interval	Units
Complete Blood Count				
WBC	4.9		4.0-15.5	10^3/uL
RBC	6.9		4.8-8.3	10^6/uL
HGB	14.2		12.1-20.3	g/dL
HCT	46		36-60	%
MCV	67		58-79	fL
MCH	20.7		19-28	pg
MCHC	31		30-38	g/dL
Platelet Count	344		170-400	10^3/uL
Platelet Estimate	Adequate			
Differential	**Absolute**	**%**		
Neutrophils	3,479	71	2,060-10,600	/uL
Bands		0	0-3	
Lymphocytes	980	20	690-4,500	/uL
Monocytes	245	5	0-840	/uL
Eosinophils	196	4	0-1,200	/uL
Basophils	0	0	0-150	/uL

Test Requested	Results	Adult Reference Interval	Units
Urinalysis-Complete			

Page 1 of 2 Accession ID: NYAG04875353 (FINAL) 8/3/2023 3:00:09 PM (UTC)

③ 2023.08.03 • 美国 ANTECH

BUN 107，Creatinine 2.4（均为HIGH）。8.29 抵达仁川机场，8.30 抵达马尔动物医院（日志）

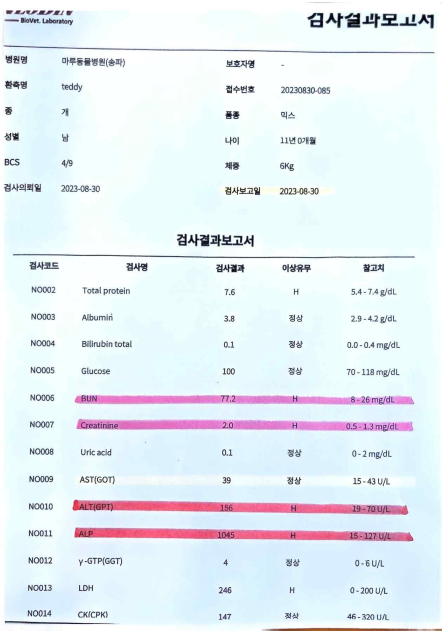

BioVet. Laboratory

검사결과보고서

병원명	마루동물병원(송파)	보호자명	-
환축명	teddy	접수번호	20230830-085
종	개	품종	믹스
성별	남	나이	11년 0개월
BCS	4/9	체중	6Kg
검사의뢰일	2023-08-30	검사보고일	2023-08-30

검사결과보고서

검사코드	검사명	검사결과	이상유무	참고치
NO002	Total protein	7.6	H	5.4 - 7.4 g/dL
NO003	Albumin	3.8	정상	2.9 - 4.2 g/dL
NO004	Billrubin total	0.1	정상	0.0 - 0.4 mg/dL
NO005	Glucose	100	정상	70 - 118 mg/dL
NO006	BUN	77.2	H	8 - 26 mg/dL
NO007	Creatinine	2.0	H	0.5 - 1.3 mg/dL
NO008	Uric acid	0.1	정상	0 - 2 mg/dL
NO009	AST(GOT)	39	정상	15 - 43 U/L
NO010	ALT(GPT)	156	H	19 - 70 U/L
NO011	ALP	1045	H	15 - 127 U/L
NO012	γ-GTP(GGT)	4	정상	0 - 6 U/L
NO013	LDH	246	H	0 - 200 U/L
NO014	CK(CPK)	147	정상	46 - 320 U/L

④ 2023.08.30 • NEODIN（马尔动物医院委托）

抵达当日委托。BUN 77.2，Creatinine 2.0，ALT 156，ALP 1045（H）。体重6kg，BCS 4/9

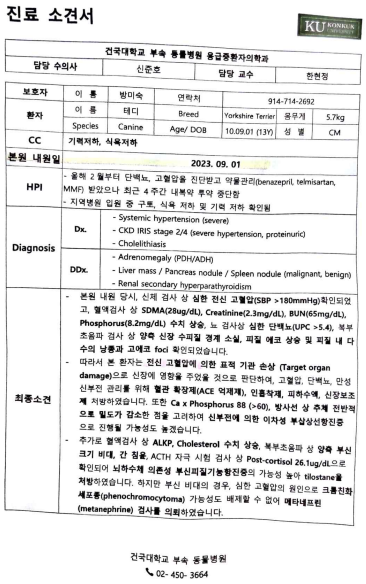

진료 소견서

건국대학교 부속 동물병원 응급중환자의학과			
담당 수의사	신준호	담당 교수	한현정

보호자	이 름	방미숙	연락처	914-714-2692		
환자	이 름	테디	Breed	Yorkshire Terrier	몸무게	5.7kg
	Species	Canine	Age/ DOB	10.09.01 (13Y)	성 별	CM
CC	기력저하, 식욕저하					
본원 내원일	2023. 09. 01					

HPI	- 올해 2월부터 단백뇨, 고혈압을 진단받고 약물관리(benazepril, telmisartan, MMF) 받았으나 최근 4주간 내복약 투약 중단함 - 지역병원 입원 중 구토, 식욕 저하 및 기력 저하 확인됨	
Diagnosis	Dx.	- Systemic hypertension (severe) - CKD IRIS stage 2/4 (severe hypertension, proteinuric) - Cholelithiasis
	DDx.	- Adrenomegaly (PDH/ADH) - Liver mass / Pancreas nodule / Spleen nodule (malignant, benign) - Renal secondary hyperparathyroidism
최종소견	- 본원 내원 당시, 신체 검사 상 심한 전신 고혈압(SBP >180mmHg)확인되었고, 혈액검사 상 SDMA(28ug/dL), Creatinine(2.3mg/dL), BUN(65mg/dL), Phosphorus(8.2mg/dL) 수치 상승, 뇨 검사상 심한 단백뇨(UPC >5.4), 복부초음파 검사 상 양측 신장 수피질 경계 소실, 피질 에코 상승 및 피질 내 다수의 낭종과 고에코 foci 확인되었습니다. - 따라서 본 환자는 전신 고혈압에 의한 표적 기관 손상 (Target organ damage)으로 신장에 영향을 주었을 것으로 판단하여, 고혈압, 단백뇨, 만성 신부전 관리를 위해 혈관 확장제(ACE 억제제), 인흡착제, 피하수액, 신장보조제 처방하였습니다. 또한 Ca x Phosphorus 88 (>60), 방사선 상 추체 전반적으로 밀도가 감소한 점을 고려하여 신부전에 의한 이차성 부갑상선항진증으로 진행될 가능성도 높겠습니다. - 추가로 혈액검사 상 ALKP, Cholesterol 수치 상승, 복부초음파 상 양측 부신 크기 비대, 간 점결, ACTH 자극 시험 검사 상 Post-cortisol 26.1ug/dL으로 확인되어 뇌하수체 의존성 부신피질기능항진증의 가능성 높아 tilostane을 처방하였습니다. 하지만 부신 비대의 경우, 심한 고혈압의 원인으로 크롬친화세포종(phenochromocytoma) 가능성도 배제할 수 없어 메타닉프린(metanephrine) 검사를 의뢰하였습니다.	

건국대학교 부속 동물병원
02- 450- 3664

⑤ 2023.09.01 • 建国大学诊疗意见书 1/2

急诊重症医学科。收缩压超过180mmHg，SDMA 28·Creatinine 2.3·BUN 65·磷

8.2升高，蛋白尿（UPC超过5.4）。诊断：严重全身性高血压、慢性肾病IRIS 2/4期、胆结石

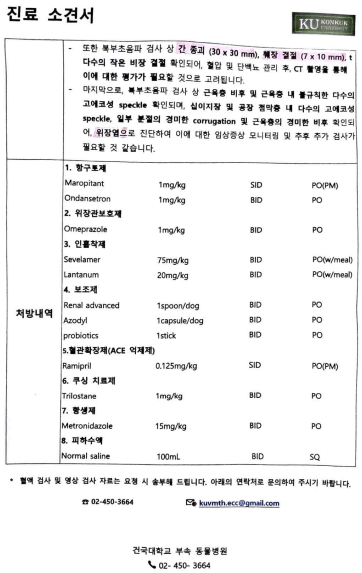

진료 소견서

	- 또한 복부초음파 검사 상 간 종괴 (30 x 30 mm), 췌장 결절 (7 x 10 mm), 1 다수의 작은 비장 결절 확인되어, 혈압 및 단백뇨 관리 후, CT 촬영을 통해 이에 대한 평가가 필요할 것으로 고려됩니다. - 마지막으로, 복부초음파 검사 상 근육층 비후 및 근육층 내 불규칙한 다수의 고에코성 speckle 확인되며, 십이지장 및 공장 점막층 내 다수의 고에코성 speckle, 일부 본절의 경미한 corrugation 및 근육층의 경미한 비후 확인되어, 위장염으로 진단하여 이에 대한 임상증상 모니터링 및 추후 추가 검사가 필요할 것 같습니다.

처방내역			
1. 항구토제			
Maropitant	1mg/kg	SID	PO(PM)
Ondansetron	1mg/kg	BID	PO
2. 위장관보호제			
Omeprazole	1mg/kg	BID	PO
3. 인흡착제			
Sevelamer	75mg/kg	BID	PO(w/meal)
Lantanum	20mg/kg	BID	PO(w/meal)
4. 보조제			
Renal advanced	1spoon/dog	BID	PO
Azodyl	1capsule/dog	BID	PO
probiotics	1stick	BID	PO
5.혈관확장제(ACE 억제제)			
Ramipril	0.125mg/kg	SID	PO(PM)
6. 부신 치료제			
Trilostane	1mg/kg	BID	PO
7. 항생제			
Metronidazole	15mg/kg	BID	PO
8. 피하수액			
Normal saline	100mL	BID	SQ

* 혈액 검사 및 영상 검사 자료는 요청 시 송부해 드립니다. 아래의 연락처로 문의하여 주시기 바랍니다.

☎ 02-450-3664 kuvmth.ecc@gmail.com

건국대학교 부속 동물병원
02- 450- 3664

⑥ 建国大学诊疗意见书 2/2 • 处方明细

腹部超声：肝脏肿块（30×30mm）、胰腺结节（7×10mm）、多个小脾脏结节。处方：止吐药·胃肠道保护剂·磷结合剂·肾脏补充剂·ACE抑制剂·库欣治疗药·抗生素·皮下输液

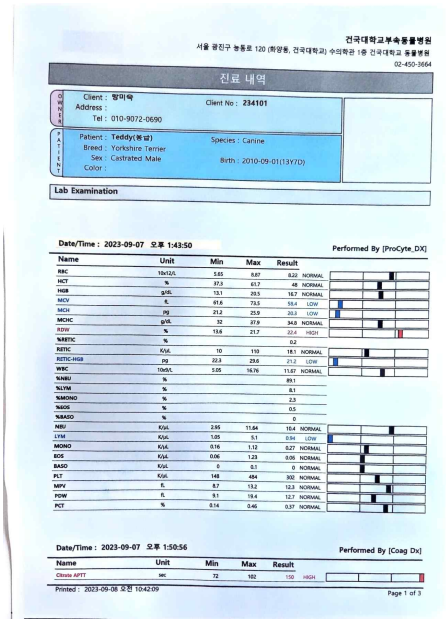

건국대학교부속동물병원
서울 광진구 능동로 120 (화양동, 건국대학교) 수의학관 1층 건국대학교 동물병원
02-450-3664

진료 내역

OWNER: Client : 방미숙 Address : Tel : 010-9072-0690 Client No : 234101

PATIENT: Patient : Teddy(테디) Species : Canine Breed : Yorkshire Terrier Sex : Castrated Male Birth : 2010-09-01(13Y7D) Color :

Lab Examination

Date/Time : 2023-09-07 오후 1:43:50 Performed By [ProCyte_DX]

Name	Unit	Min	Max	Result	
RBC	10e12/L	5.65	8.87	8.22	NORMAL
HCT	%	37.3	61.7	48	NORMAL
HGB	g/dL	13.1	20.5	16.7	NORMAL
MCV	fL	61.6	73.5	59.4	LOW
MCH	pg	21.2	25.9	20.3	LOW
MCHC	g/dL	32	37.9	34.8	NORMAL
RDW	%	13.6	21.7	22.4	HIGH
%RETIC	%			0.2	
RETIC	K/uL	10	110	18.1	NORMAL
RETIC-HGB	pg	22.3	29.6	21.2	LOW
WBC	10e3/L	5.05	16.76	11.67	NORMAL
%NRBC	%			89.1	
%LYM	%			8.1	
%MONO	%			2.2	
%EOS	%			0.5	
%BASO	%			0	
NRBC	K/uL	2.95	11.64	10.4	NORMAL
LYM	K/uL	1.05	5.1	0.94	LOW
MONO	K/uL	0.16	1.12	0.27	NORMAL
EOS	K/uL	0.06	1.23	0.06	NORMAL
BASO	K/uL	0	0.1	0	NORMAL
PLT	K/uL	148	484	302	NORMAL
MPV	fL	8.7	13.2	12.3	NORMAL
PDW	fL	9.1	19.4	12.7	NORMAL
PCT	%	0.14	0.46	0.37	NORMAL

Date/Time : 2023-09-07 오후 1:50:56 Performed By [Coag Dx]

Name	Unit	Min	Max	Result	
Citrate APTT	sec	72	102	150	HIGH

Printed : 2023-09-08 오전 10:42:09 Page 1 of 3

⑦ 2023.09.07 • 建国大学诊疗明细

同一医院复诊时的血细胞检查（CBC）结果

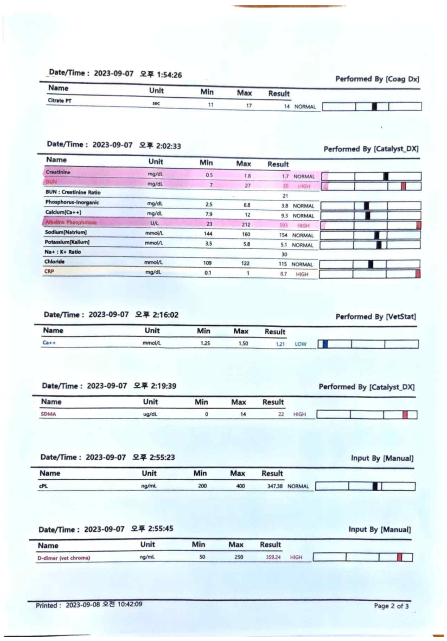

Date/Time : 2023-09-07 오후 1:54:26 Performed By [Coag Dx]

Name	Unit	Min	Max	Result	
Citrate PT	sec	11	17	14	NORMAL

Date/Time : 2023-09-07 오후 2:02:33 Performed By [Catalyst_DX]

Name	Unit	Min	Max	Result	
Creatinine	mg/dL	0.5	1.8	1.7	NORMAL
BUN	mg/dL	7	27	35	HIGH
BUN / Creatinine Ratio				21	
Phosphorus-Inorganic	mg/dL	2.5	6.8	3.8	NORMAL
Calcium[Ca++]	mg/dL	7.9	12	9.3	NORMAL
Alkaline Phosphatase	U/L	23	212	593	HIGH
Sodium[Natrium]	mmol/L	144	160	154	NORMAL
Potassium[Kalium]	mmol/L	3.5	5.8	5.1	NORMAL
Na+ / K+ Ratio				30	
Chloride	mmol/L	109	122	115	NORMAL
CRP	mg/dL	0.1	1	0.7	HIGH

Date/Time : 2023-09-07 오후 2:16:02 Performed By [VetStat]

Name	Unit	Min	Max	Result	
Ca++	mmol/L	1.25	1.50	1.21	LOW

Date/Time : 2023-09-07 오후 2:19:39 Performed By [Catalyst_DX]

Name	Unit	Min	Max	Result	
SDMA	ug/dL	9	14	22	HIGH

Date/Time : 2023-09-07 오후 2:55:23 Input By [Manual]

Name	Unit	Min	Max	Result	
cPL	ng/mL	200	400	347.38	NORMAL

Date/Time : 2023-09-07 오후 2:55:45 Input By [Manual]

Name	Unit	Min	Max	Result	
D-dimer (vet chroma)	ng/mL	50	250	559.24	HIGH

Printed : 2023-09-08 오전 10:42:09 Page 2 of 3

⑧ 2023.09.07 • 建国大学血液检查

BUN 35（偏高），Creatinine 1.7（正常范围），SDMA 22（偏高）

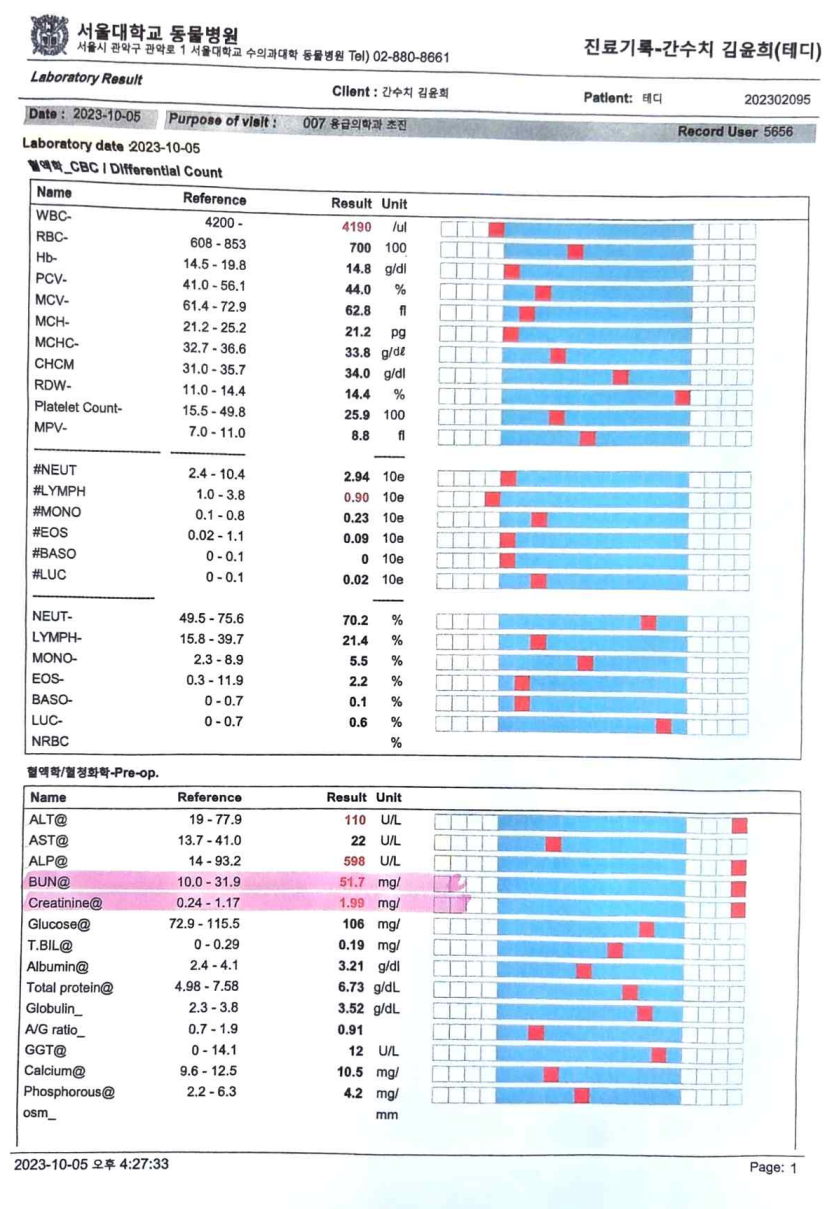

서울대학교 동물병원
서울시 관악구 관악로 1 서울대학교 수의과대학 동물병원 Tel) 02-880-8661
진료기록-간수치 김윤희(테디)

Laboratory Result
Client : 간수치 김윤희 Patient: 테디 202302095
Date : 2023-10-05 Purpose of visit : 007 응급의학과 초진 Record User 5656
Laboratory date 2023-10-05
혈액학_CBC I Differential Count

Name	Reference	Result	Unit
WBC-	4200 -	4190	/ul
RBC-	608 - 853	700	100
Hb-	14.5 - 19.8	14.8	g/dl
PCV-	41.0 - 56.1	44.0	%
MCV-	61.4 - 72.9	62.8	fl
MCH-	21.2 - 25.2	21.2	pg
MCHC-	32.7 - 36.6	33.8	g/dℓ
CHCM	31.0 - 35.7	34.0	g/dl
RDW-	11.0 - 14.4	14.4	%
Platelet Count-	15.5 - 49.8	25.9	100
MPV-	7.0 - 11.0	8.8	fl
#NEUT	2.4 - 10.4	2.94	10e
#LYMPH	1.0 - 3.8	0.90	10e
#MONO	0.1 - 0.8	0.23	10e
#EOS	0.02 - 1.1	0.09	10e
#BASO	0 - 0.1	0	10e
#LUC	0 - 0.1	0.02	10e
NEUT-	49.5 - 75.6	70.2	%
LYMPH-	15.8 - 39.7	21.4	%
MONO-	2.3 - 8.9	5.5	%
EOS-	0.3 - 11.9	2.2	%
BASO-	0 - 0.7	0.1	%
LUC-	0 - 0.7	0.6	%
NRBC			%

혈액학/혈청화학-Pre-op.

Name	Reference	Result	Unit
ALT@	19 - 77.9	110	U/L
AST@	13.7 - 41.0	22	U/L
ALP@	14 - 93.2	598	U/L
BUN@	10.0 - 31.9	51.7	mg/
Creatinine@	0.24 - 1.17	1.99	mg/
Glucose@	72.9 - 115.5	106	mg/
T.BIL@	0 - 0.29	0.19	mg/
Albumin@	2.4 - 4.1	3.21	g/dl
Total protein@	4.98 - 7.58	6.73	g/dL
Globulin_	2.3 - 3.8	3.52	g/dL
A/G ratio_	0.7 - 1.9	0.91	
GGT@	0 - 14.1	12	U/L
Calcium@	9.6 - 12.5	10.5	mg/
Phosphorous@	2.2 - 6.3	4.2	mg/
osm_			mm

2023-10-05 오후 4:27:33 Page: 1

⑨ 2023.10.05 • 首尔大学 Laboratory Result

急诊医学科初诊。BUN 51.7，Creatinine 1.99，ALT 110，ALP 598（偏高）

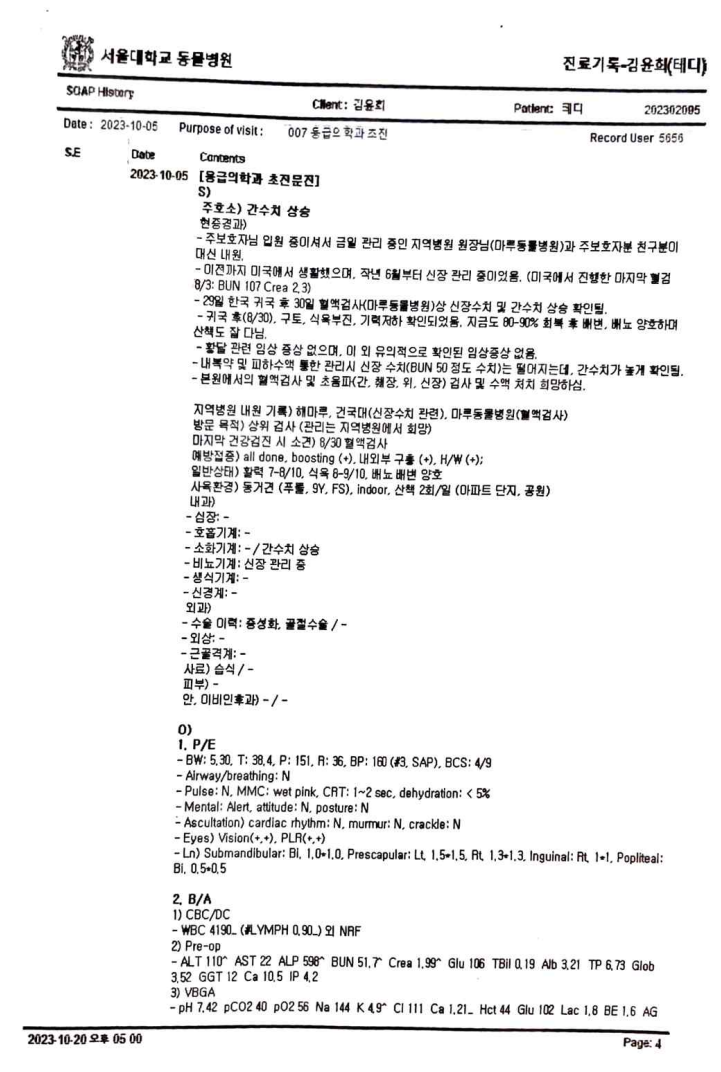

서울대학교 동물병원 진료기록-김윤희(테디)
SOAP History
Client : 김윤희 Patient: 테디 202302095
Date : 2023-10-05 Purpose of visit : 007 응급의학과 초진 Record User 5656
S.E Date Contents
2023-10-05 [응급의학과 초진문진]
S)
주호소) 간수치 상승
현증경과)
- 주보호자님 입원 중이셔서 금일 관리 중인 지역병원 원장님(마루동물병원)과 주보호자분 친구분이 대신 내원.
- 이전까지 미국에서 생활했으며, 작년 6월부터 신장 관리 중이었음. (미국에서 진행한 마지막 혈검 8/3: BUN 107 Crea 2.3)
- 29일 한국 귀국 후 30일 혈액검사(마루동물병원)상 신장수치 및 간수치 상승 확인됨.
- 귀국 후(8/30), 구토, 식욕부진, 기력저하 확인되었음. 지금도 80-90% 회복 후 배변, 배뇨 양호하며 산책도 잘 다님.
- 황달 관련 임상 증상 없으며, 이 외 유의적으로 확인된 임상증상 없음.
- 내복약 및 피하수액 통한 관리시 신장 수치(BUN 50 정도 수치)는 떨어지는데, 간수치가 높게 확인됨.
- 본원에서의 혈액검사 및 초음파(간, 췌장, 위, 신장) 검사 및 수액 처치 희망하심.

지역병원 내원 기록) 해마루, 건국대(신장수치 관련), 마루동물병원(혈액검사)
방문 목적) 상위 검사 (관리는 지역병원에서 희망)
마지막 건강검진 시 소견) 8/30 혈액검사
예방접종) all done, boosting (+), 내외부 구충 (+), H/W (+);
일반상태) 활력 7-8/10, 식욕 8-9/10, 배뇨 배변 양호
사육환경) 동거견 (푸들, 9Y, FS), indoor, 산책 2회/일 (아파트 단지, 공원)
내과)
- 심장: -
- 호흡기계: -
- 소화기계: - / 간수치 상승
- 비뇨기계: 신장 관리 중
- 생식기계: -
- 신경계: -
외과)
- 수술 이력: 중성화, 골절수술 / -
- 외상: -
- 근골격계: -
사료) 습식 / -
피부) -
안, 이비인후과) - / -

O)
1. P/E
- BW: 5.30, T: 38.4, P: 151, R: 36, BP: 160 (#3, SAP), BCS: 4/9
- Airway/breathing: N
- Pulse: N, MMC: wet pink, CRT: 1~2 sec, dehydration: < 5%
- Mental: Alert, attitude: N, posture: N
- Ascultation) cardiac rhythm: N, murmur: N, crackle: N
- Eyes) Vision(+,+), PLR(+,+)
- Ln) Submandibular: Bi. 1.0*1.0, Prescapular: Lt. 1.5*1.5, Rt. 1.3*1.3, Inguinal: Rt. 1*1, Popliteal: Bi. 0.5*0.5

2. B/A
1) CBC/DC
- WBC 4190_ (#LYMPH 0.90_) 외 NRF
2) Pre-op
- ALT 110^ AST 22 ALP 598^ BUN 51.7^ Crea 1.99^ Glu 106 TBil 0.19 Alb 3.21 TP 6.73 Glob 3.52 GGT 12 Ca 10.5 IP 4.2
3) VBGA
- pH 7.42 pCO2 40 pO2 56 Na 144 K 4.9^ Cl 111 Ca 1.21_ Hct 44 Glu 102 Lac 1.8 BE 1.6 AG

2023-10-20 오후 05 00 Page: 4

⑩ 2023.10.05 • 首尔大学诊疗记录（SOAP）

主诉肝指标升高。回国后曾出现呕吐·食欲不振·精神萎靡，现已恢复80~90%，排便·排尿良好，可以散步。经口服药·皮下输液管理，BUN降至50左右，肝指标偏高。体重5.30kg，BCS 4/9

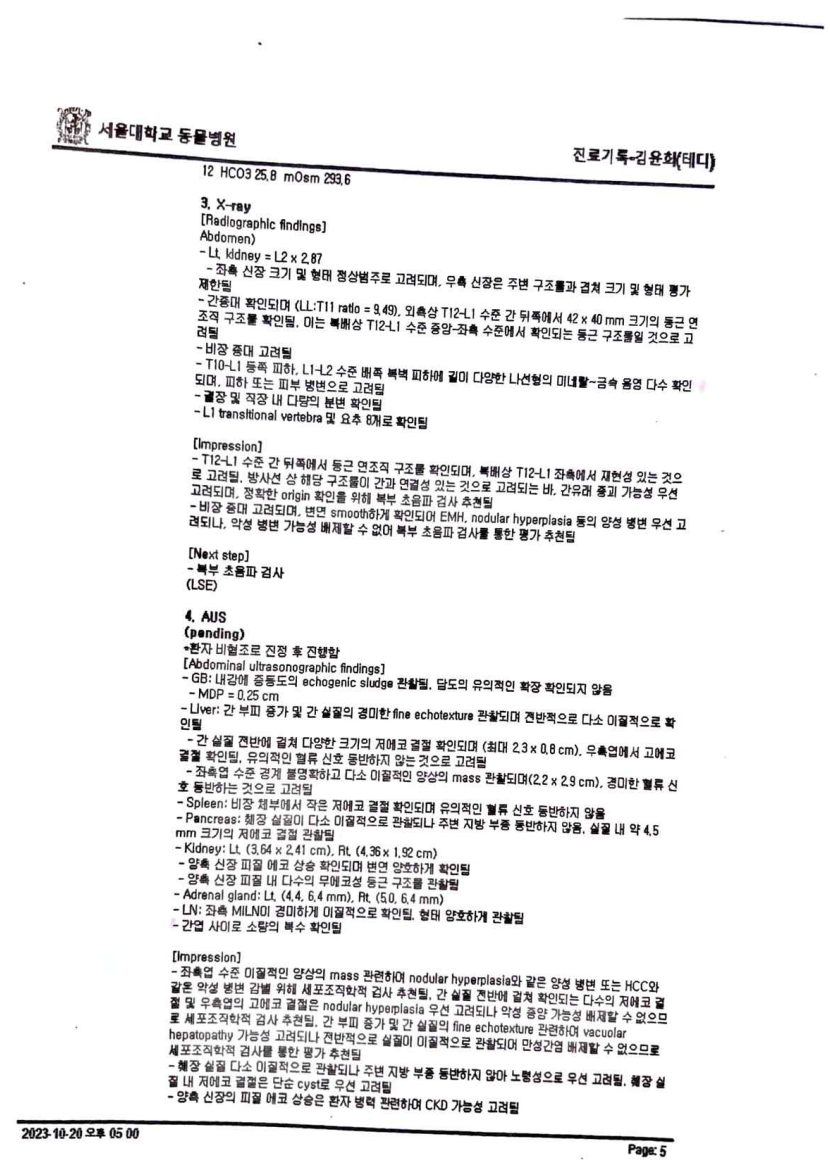

서울대학교 동물병원 진료기록-김윤희(테디)
12 HCO3 25.8 mOsm 293.6

3. X-ray
[Radiographic findings]
Abdomen)
- Lt. kidney = L2 x 2.87
- 좌측 신장 크기 및 형태 정상범주로 고려되며, 우측 신장은 주변 구조물과 겹쳐 크기 및 형태 평가 제한됨
- 간종대 확인되며 (LL:T11 ratio = 9.49), 외측상 T12-L1 수준 간 뒤쪽에서 42 x 40 mm 크기의 둥근 연조직 구조물 확인됨. 이는 복배상 T12-L1 수준 중앙-좌측 수준에서 확인되는 둥근 구조물일 것으로 고려됨
- 비장 종대 고려됨
- T10-L1 등쪽 피하, L1-L2 수준 배쪽 복벽 피하에 길이 다양한 나선형의 미네랄~금속 음영 다수 확인되며, 피하 또는 피부 병변으로 고려됨
- 결장 및 직장 내 다량의 분변 확인됨
- L1 transitional vertebra 및 요추 6개로 확인됨

[Impression]
- T12-L1 수준 간 뒤쪽에서 둥근 연조직 구조물 확인되며, 복배상 T12-L1 좌측에서 재현성 있는 것으로 고려됨. 방사선 상 해당 구조물이 간과 연결성 있는 것으로 고려되는 바, 간유래 종괴 가능성 우선 고려되며, 정확한 origin 확인을 위해 복부 초음파 검사 추천됨
- 비장 종대 고려되며, 변연 smooth하게 확인되어 EMH, nodular hyperplasia 등의 양성 병변 우선 고려되나, 악성 병변 가능성 배제할 수 없어 복부 초음파 검사를 통한 평가 추천됨

[Next step]
- 복부 초음파 검사
(LSE)

4. AUS
(pending)
*환자 비협조로 진정 후 진행함
[Abdominal ultrasonographic findings]
- GB: 내강에 중등도의 echogenic sludge 관찰됨. 담도의 유의적인 확장 확인되지 않음
- MDP = 0.25 cm
- Liver: 간 부피 증가 및 간 실질의 경미한 fine echotexture 관찰되며 전반적으로 다소 이질적으로 확인됨
- 간 실질 전반에 걸쳐 다양한 크기의 저에코 결절 확인되며 (최대 2.3 x 0.8 cm), 우측엽에서 고에코 결절 확인됨. 유의적인 혈류 신호 동반하지 않는 것으로 고려됨
- 좌측엽 수준 경계 불명확하고 다소 이질적인 양상의 mass 관찰되며(2.2 x 2.9 cm), 경미한 혈류 신호 동반하는 것으로 고려됨
- Spleen: 비장 체부에서 작은 저에코 결절 확인되며 유의적인 혈류 신호 동반하지 않음
- Pancreas: 췌장 실질이 다소 이질적으로 관찰되나 주변 지방 부종 동반하지 않음. 실질 내 약 4.5 mm 크기의 저에코 결절 관찰됨
- Kidney: Lt. (3.64 x 2.41 cm), Rt. (4.36 x 1.92 cm)
- 양측 신장 피질 에코 상승 확인되며 변연 양호하게 확인됨
- 양측 신장 피질 내 다수의 무에코성 둥근 구조물 관찰됨
- Adrenal gland: Lt. (4.4, 6.4 mm), Rt. (5.0, 6.4 mm)
- LN: 좌측 MILN이 경미하게 이질적으로 확인됨. 형태 양호하게 관찰됨
- 간엽 사이로 소량의 복수 확인됨

[Impression]
- 좌측엽 수준 이질적인 양상의 mass 관련하여 nodular hyperplasia와 같은 양성 병변 또는 HCC와 같은 악성 병변 감별 위해 세포조직학적 검사 추천됨. 간 실질 전반에 걸쳐 확인되는 다수의 저에코 결절 및 우측엽의 고에코 결절은 nodular hyperplasia 우선 고려되나 악성 종양 가능성 배제할 수 없으므로 세포조직학적 검사 추천됨. 간 부피 증가 및 간 실질의 fine echotexture 관련하여 vacuolar hepatopathy 가능성 고려되나 전반적으로 실질이 이질적으로 관찰되어 만성간염 배제할 수 없으므로 세포조직학적 검사를 통한 평가 추천됨
- 췌장 실질 다소 이질적으로 관찰되나 주변 지방 부종 동반하지 않아 노령성으로 우선 고려됨. 췌장 실질 내 저에코 결절은 단순 cyst로 우선 고려됨
- 양측 신장의 피질 에코 상승은 환자 병력 관련하여 CKD 가능성 고려됨

2023-10-20 오후 05 00 Page: 5

⑪ 2023.10.05 • 首尔大学影像学意见

X光：肝脏肿大，肝脏后方圆形软组织结构（42×40mm）。腹部超声：肝左叶肿块（建议细胞学·组织学检查），双肾皮质回声增强

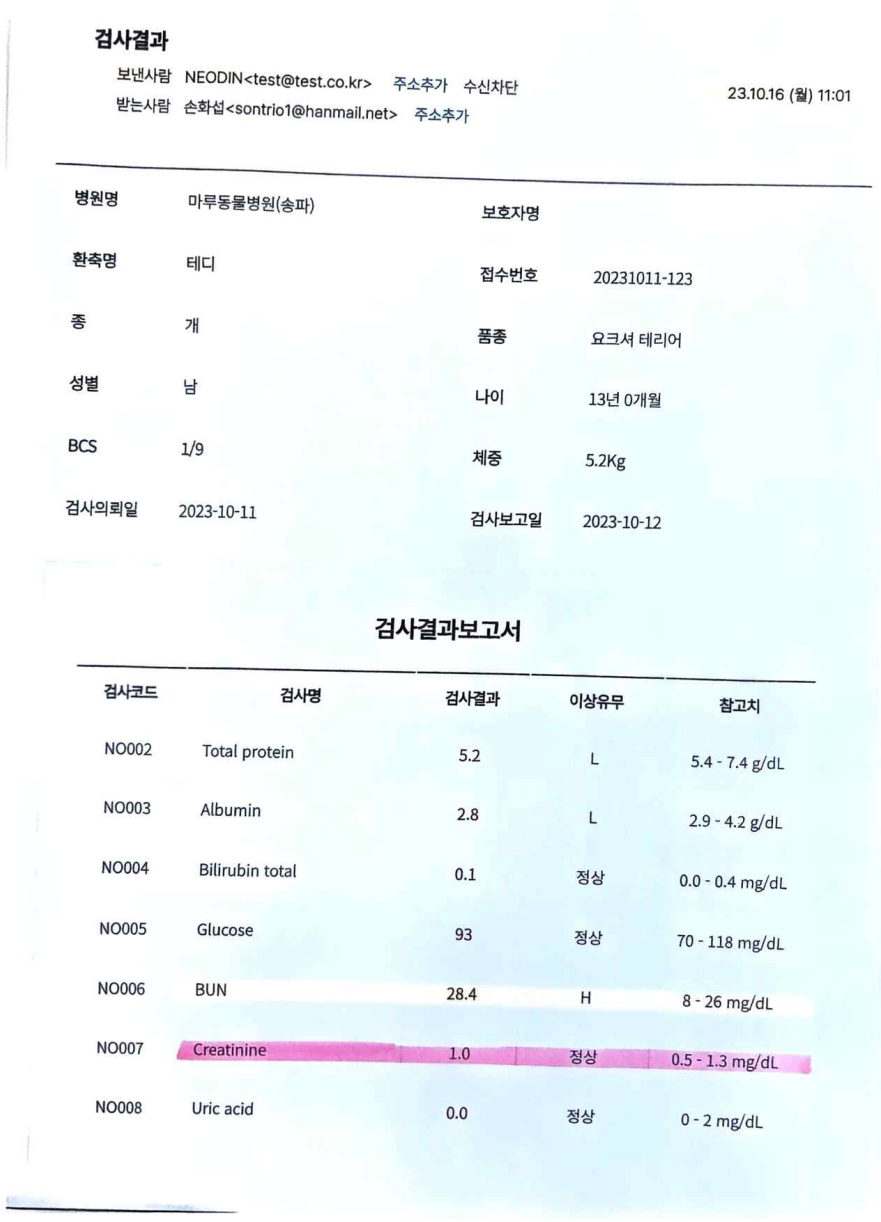

검사결과
보낸사람 NEODIN<test@test.co.kr> 주소추가 수신차단 23.10.16 (월) 11:01
받는사람 손화섭<sontrio1@hanmail.net> 주소추가

병원명	마루동물병원(송파)	보호자명	
환축명	테디	접수번호	20231011-123
종	개	품종	요크셔 테리어
성별	남	나이	13년 0개월
BCS	1/9	체중	5.2Kg
검사의뢰일	2023-10-11	검사보고일	2023-10-12

검사결과보고서

검사코드	검사명	검사결과	이상유무	참고치
NO002	Total protein	5.2	L	5.4 - 7.4 g/dL
NO003	Albumin	2.8	L	2.9 - 4.2 g/dL
NO004	Bilirubin total	0.1	정상	0.0 - 0.4 mg/dL
NO005	Glucose	93	정상	70 - 118 mg/dL
NO006	BUN	28.4	H	8 - 26 mg/dL
NO007	Creatinine	1.0	정상	0.5 - 1.3 mg/dL
NO008	Uric acid	0.0	정상	0 - 2 mg/dL

⑫ 2023.10.11采血 • NEODIN 1/2

报告10.12，结果邮件10.16。BUN 28.4（参考8~26），Creatinine 1.0（正常），总蛋白5.2·白蛋白2.8（L）。体重5.2kg，BCS 1/9

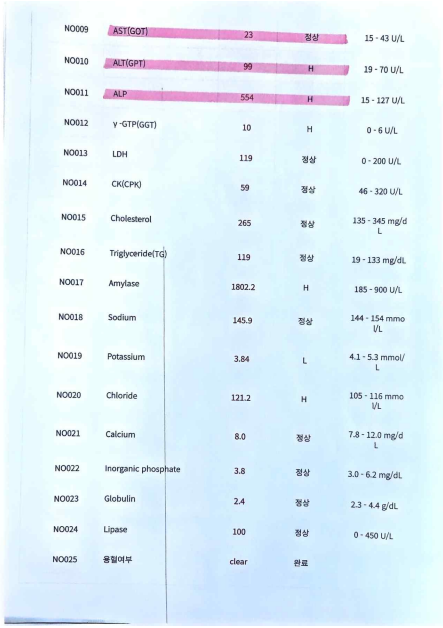

NO009	AST(GOT)	23	정상	15 - 43 U/L
NO010	ALT(GPT)	99	H	19 - 70 U/L
NO011	ALP	554	H	15 - 127 U/L
NO012	γ-GTP(GGT)	10	H	0 - 6 U/L
NO013	LDH	119	정상	0 - 200 U/L
NO014	CK(CPK)	59	정상	46 - 320 U/L
NO015	Cholesterol	265	정상	135 - 345 mg/dL
NO016	Triglyceride(TG)	119	정상	19 - 133 mg/dL
NO017	Amylase	1802.2	H	185 - 900 U/L
NO018	Sodium	145.9	정상	144 - 154 mmol/L
NO019	Potassium	3.84	L	4.1 - 5.3 mmol/L
NO020	Chloride	121.2	H	105 - 116 mmol/L
NO021	Calcium	8.0	정상	7.8 - 12.0 mg/dL
NO022	Inorganic phosphate	3.8	정상	3.0 - 6.2 mg/dL
NO023	Globulin	2.4	정상	2.3 - 4.4 g/dL
NO024	Lipase	100	정상	0 - 450 U/L
NO025	응혈여부	clear	완료	

⑬ 2023.10.11采血 • NEODIN 2/2

AST 23（正常），ALT 99，ALP 554（H）

05 治疗开始与最后一次检测对比 — NEODIN 2023.08.30 → 10.11

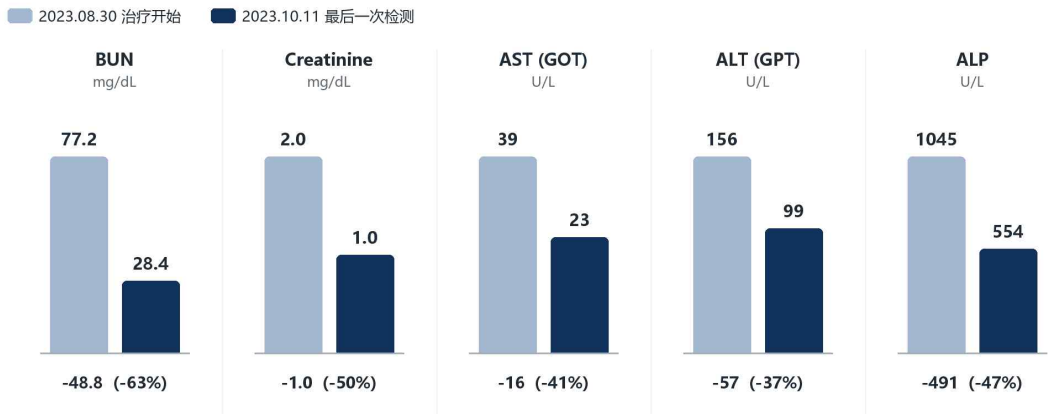

项目	单位	2023.08.30 治疗开始	2023.10.11 最后一次检测	变化
BUN	mg/dL	77.2	28.4	−48.8 (−63%)
Creatinine	mg/dL	2.0	1.0	−1.0 (−50%)
AST (GOT)	U/L	39	23	−16 (−41%)
ALT (GPT)	U/L	156	99	−57 (−37%)
ALP	U/L	1045	554	−491 (−47%)

> 两次均为马尔动物医院委托的NEODIN检测，数值与检验单（④·⑫·⑬）所印一致。所列项目为检验单上以红线标出的项目。

06 检测机构 NEODIN BioVet — 以检测当时（2023年）为准

NEODIN BioVet是一家于1997年成立的动物专业诊断检测机构，承担了Teddy的血液检测（2023年8月、10月），截至当时的资历与认可如下。

26年
动物诊断检测经验（1997~2023）

政府指定
兽用医疗器械临床试验实施机构（2020）

65亿韩元
柳韩洋行投资（2021）

70余种
宠物传染病实时PCR检测

年份	内容
1997	作为动物专业诊断检测机构成立
2020	获韩国农林畜产检疫本部指定为兽用医疗器械临床试验实施机构
2021	获得柳韩洋行投资（约65亿韩元）
2021	引入70余种宠物传染病实时PCR检测，并引入与美国VDI Lab合作的检测
2022	与i-SENS签订动物诊断业务合作协议
—	学术部向兽医专业媒体（DailyVet）投稿宠物病原体检出情况等学术资料

资料来源：Daily Gaewon（2021.2.10）、Edaily（2022.12.11）、韩国经济新闻（2022.4.14）、DailyVet。年份与内容以各报道为准。